ARTIGO ORIGINAL

Avaliação do efeito Gastroprotetor/ Gastrocicatrizante e de Parâmetros Toxicológicos do extrato etanólico de *Himatanthus sucuuba*

Maria Silvana Pinto Lopes[1]*, Alan Messias Vilaça Lobato[2], Laiane Nazaré da Silva Nascimento[1], Allane Patrícia Santos da Paz[1], Pedro Gabriel Araújo Cordeiro[1], Jéssica Lígia Picanço Machado[1], Chubert Bernardo Castro de Sena[3], Márcia Cristina Freitas da Silva[2], Moisés Hamoy[1], Vanessa Joia de Mello[1]
*[1]Laboratório de Farmacologia e Toxicologia de Produtos Naturais. [2]Laboratório de Toxicologia Humana e ambiental. [3]Laboratório de Biologia Estrutural - Instituto de Ciências Biológicas. Universidade Federal da Pará. Rua Augusto Corrêa, 01 - CEP: 66075-110, Guamá, Belém- PA. *Autor para correspondência: silvana.lopes42@yahoo.com.*

RESUMO: Na medicina tradicional a espécie *Himatanthus sucuuba é utilizada* no tratamento de úlceras gástricas, no entanto a literatura exibe uma carência de estudos relacionados. O presente trabalho teve como objetivo avaliar a atividade gastroprotetora e gastrocicatrizante e alguns parâmetros toxicológicos associados ao uso do extrato hidroalcoólico da casca da *Himatanthus sucuuba* - ***EHAHS***, em ratos Wistars. A gastroproteção foi avaliada pelo modelo por indução com etanol absoluto e a gastrocicatrização pelo modelo cirúrgico com ácido acético. Foi avaliada a atividade antioxidante do EHAHS a partir do consumo do radical livre difenil-picril-hidrazil (DPPH) e efetuada a verificação da toxicidade frente ao bioensaio para as larvas de *Artemia salina*, e a toxicidade subaguda com determinação de dosagens bioquímicas e análise histológica (fígado e rim por HE). O ***EHAHS*** foi capaz de promover gastroproteção (40 e 400 mg/kg) e gastrocicatrização (400 mg/Kg) em comparação ao controle. A atividade antioxidante do extrato a partir de 150 µg/ml foi comparada com o controle positivo. As análises toxicológicas não expressaram resultados diferentes entre grupo tratado e controle. Estes resultados apresentam-se como alicerce inicial a promissora utilização da *Himatanthus sucuuba* no tratamento de ulcerações gástricas, resultado que fornece embasamento científico acadêmico quanto sua eficácia e segurança.
Palavras Chaves: *Himatanthus sucuuba*, Gastroprotection/Gastrocicatrização, Toxicidade.

ABSTRACT: **Evaluation of the Gastroprotection/Gastrocicatrization effect and toxicological parameters of the ethanolic extract of *Himatanthus sucuuba*.** In traditional medicine *Himatanthus sucuuba* is used in the treatment of gastriculcers, however the literature shows few studies related. The present study aims to evaluate activity gastroprotection and gastrocicatrization and some parameters toxicologic associated with barks hydro alcoholic extract of *Himatanthus sucuuba* - ***EHAHS*** - in wistars mice. Gastroprotection was evaluated by induced absolute ethanol model and the gastrocicatrization by surgical model with acetic acid. Quantitative evaluated of antioxidant extract activity was performed through monitoring free radical consume of free radical diphenylpicrylhydrazyl (DPPH). The toxicity in front of bioassay of Artemia larvae salt marshes and subacute toxicity was analyzed through biochemistry parameter and histopathology (liver and kidneys by HE) was observed. ***EHAHS*** in dose of 40 and 400mg/kg was capable to prevent gastric ulcers induced by ethanol when compared with control group. The dose 400mg/kg was capable to biggest cicatrization in ulcers gastric surgery induced by acetic acid when compared with control group. The antioxidant activity of extract staring in 150µg/ml was compared to positive control. The analyzes was in BIOArtS reveal results that haven't statistically different of control. This profile was also presented for biochemical tests described above after subacute animal exposure. The data follow as histopathological analyzes did in liver and kidneys cuts obtained in same period that reveal compatible with normality. This results show as base promising to herbal remedy uses in treatment digestive disorders results that provides scientific background academic and safety in relation ethnopharmacological use described.
Keywords: *Himatanthus sucuuba*, Gastroprotection/Gastrocicatrization, Toxicity.

Recebido para publicação em 06/02/2017
Aceito para publicação em 12/08/2021
Data de publicação em 14/10/2021
ISSN 1983-084X

© 2021 **Revista Brasileira de Plantas Medicinais**/Brazilian Journal of Medicinal Plants. This is an open access article under the CC BY-NC-ND license (http://creativecommons.org/licenses/by-nc-nd/4.0/).

INTRODUÇÃO

A humanidade tem convivido com as ulcerações gástricas desde tempos remotos (Hoogerwerf & Pasricha 2003). Os mecanismos fisiopatológicos são dependentes do balanço dos mecanismos protetores e agressores da mucosa gástrica, (Malfertheine 2009; Moraes et al. 2009). Apesar do avanço na terapêutica convencional é vasto o uso da medicina tradicional para o tratamento deste transtorno, (Silva 1929), sendo de suma importância à validação cientifica das propriedades descritas na cultura popular.

A espécie *Himatanthus sucuuba* pertencente à família Apocynaceae (Spruce) Woodson (Apocynaceae) conhecida na região Norte do Brasil como sucuuba*,* janaúba ou sucuuba verdadeira. É uma árvore latescente de grande porte, atingindo até 20 m de altura, copa estreita e tronco ereto, casca rugosa; folhas simples alternas, pecioladas, glabras em ambas as faces, ovaladas, coriáceas, margens inteiras; inflorescências dispostas em cimeiras terminais com poucas flores, grandes e brancas; frutos geminados em forma de chifres, contendo ementes aladas (Mabberley 1997).

A primeira farmacopeia já descrevia as propriedades da espécie *Himatanthus*. Atualmente a literatura tem referenciando a sua utilização etnofarmacológico como atividade anti-helmíntica (Corrêa 1975), antifúngica (Vilegas 1992), anti-inflamatória e analgésica (Miranda et al. 2000; Fakhrudin et al. 2014), citotóxica (Wood et al. 2001) e efeito cicatrizante tópico e atóxico (Vilegas 1997). Entretanto o tratamento à base de planta medicinal pode revelar a toxicidade de determinadas espécies. E, por esta razão no âmbito científico é importante o desenvolvimento de estudos que avaliem possíveis efeitos tóxicos associados ao tratamento.

Diante do exposto, foi realizado um estudo experimental, prospectivo, longitudinal, quali-quantitativo, que avaliou o efeito gastroprotetor/ gastocicatrizante e análise de aspectos toxicológicos relacionados ao uso do extrato hidroalcoólico da casca da *Himatanthus sucuuba- EHAHS.*

MATERIAIS E MÉTODOS

Preparo do extrato hidroalcoólico

A coleta de amostras das cascas foi realizada no município de Concórdia do Pará/PA (Latitude-1°9102–Longitude-48°0059) e identificada pela Embrapa – Amazônia Oriental (Depósito da exsicata- NID 89/2014). O *EHAHS* foi preparado a partir do material seco e triturado, seguida da maceração e adição de 10 litros de etanol PA (95%v/v). O processo teve período inicial de retenção de solvente de 24 h (5 l) seguido da segunda etapa nas mesmas condições.

Animais

Para os ensaios de citoproteção/cicatrização gástrica foram utilizados ratos albinos Wistar (*Rattus novergicus*) com ± 60 dias, pesando em média 170 g (± 20), mantidos em gaiolas coletivas; com controle de temperatura a 25 ºC ± 2 ºC, manutenção de ciclo diário claro/escuro de 12 h, recebendo ração e água filtrada à vontade. Todos os protocolos de experimentação foram aprovados pelo comitê de ética do ICB-UFPA (CEPAE /UFPA-BIO057-12).

Avaliação do potencial citoprotetor gástrico do *EHAHS* em modelo de indução com etanol absoluto

Os animais foram divididos em cinco grupos (n=8), sendo um grupo controle, controle positivo (Sucralfato 250 mg/kg) e três grupos que receberam o extrato nas doses de 4 mg/kg, 40 mg/kg, 400 kg/kg de *EHAHS,* respectivamente. O protocolo experimental foi conduzido de acordo com Robert et al. (1979) e Mello et al. (2008). Após a eutanásia por deslocamento cervical foi determinada a área das úlceras (AU) e índice de ulceração com auxílio do software-ImageJ®.

Avaliação do efeito cicatrizante gástrico do *EHAHS* em modelo cirúrgico com ácido acético

Os animais foram divididos em quatro grupos (n=8), sendo um grupo controle e três grupos que receberam o extrato nas doses de 4 mg/kg, 40 mg/kg, 400 kg/kg de *EHAHS,* respectivamente. O protocolo experimental foi conduzido de acordo com descrito por Tsukimi & Okabe (1994). O tratamento foi iniciado 24 h após o procedimento cirúrgico e repetido diariamente durante todo período experimental de 10 dias. Após a eutanásia por deslocamento cervical foi determinada a área das úlceras (AU) e Índice de ulceração com auxílio do software-ImageJ®.

Estudo *in vitro* da atividade sequestradora de radicais livres

A avaliação quantitativa da atividade antioxidante do extrato foi realizada através do monitoramento do consumo do radical livre difenil-picril-hidrazil (DPPH), tendo como controle positivo ácido ascórbico conforme descrito em Souza et al. (2007). A análise permitiu definir os valores da concentração de extrato necessária para inibir 50% do DPPH presente (CI_{50}) e o efeito máximo de inibição do radical livre (Emáx).

Avaliações de parâmetros toxicológicos

Bioensaio de toxicidade para as larvas de Artemia salina

Os cistos de *Artemia salina* foram eclodidos no Laboratório de Farmacologia e Toxicologia de Produtos Naturais do Instituto de Ciências Biológicas (ICB) e o protocolo experimental foi conduzido de acordo com Meyer et al. (1982), sendo utilizada a solução teste (EHAHS) nas concentrações de 1, 10, 100, e 1000 ppm.

Avaliações toxicológicas subagudas

Foram utilizados 20 ratos Wistar pesando 225 ± 25 g divididos em 2 grupos, (n=10) controle e tratado com a dose mais efetiva nos ensaios de citoproteção/cicatrização, ou seja, a de 400 mg/kg *EHAHS.* Iniciado o período experimental, os indivíduos foram tratados por 10 dias, onde diariamente era efetuada observação para a verificação de algum sinal de toxicidade relacionado ao comportamento habitual desta espécie, peso, consumo de líquido e de alimentos. Ao final do período experimental foi realizada punção cardíaca para coleta do sangue e posterior deslocamento cervical. As amostras sanguíneas foram centrifugadas e foram realizadas as dosagens de glicose (mg/dl), transaminases (Gama-GT, AST e ALT) e creatinina (mg/dl), com a utilização de kit específico e espectrometria UV/visível.

Avaliação histológica

Após a eutanásia foi efetuada a ressecção de fígado e rins que imediatamente foram inspecionados quanto aos parâmetros visuais. As secções teciduais dos órgãos incisados foram fixadas em formalina a 10%, e após 24 horas, ocorreu desidratação com séries crescentes e decrescentes de álcool (70 a 100%), a diafanização em xilol, e impregnação em parafina segundo os métodos habituais de Bacha & Wood (1990).

Análises estatísticas

Aos dados obtidos nas análises da atividade citoprotetora, cicatrizante e bioensaio das A*rtemias salinas* aplicou-se a análise de variância ANOVA seguido dos post-test Dunnett's Multiple Comparison Test ($p<0,05$) e Tukey's Multiple Comparison Test ($p<0,05$). Já nas atividades antioxidantes por DPHH e na análise toxicológica foi aplicado teste T pareado ($p<0,05$), com a utilização em todos os casos do software GraphPadPrism®.

RESULTADOS

O processo de obtenção do *EHAHS* apresentou um rendimento de 7,90% em relação ao material *in natura*. A análise de gastroproteção pela indução por etanol absoluto (Gráfico 1) permitiu observar que o tratamento com EHAHS nas doses de 40 e 400 mg/kg foi capaz de prevenir a formação da lesão gástrica em 39,77% (21,80 ± 5,890) e 90,43% (34,53 ± 0,1584), respectivamente, quando comparado com o grupo controle (36,20 ± 3,805). Já ao tratamento com Sucralfato na dose de 250 mg/kg v.o, foi capaz de prevenir em 76,74% (8,417 ± 0,9413), nas mesmas condições de comparação. O tratamento com 4 mg/kg não apresentou diferença estatística com o controle, sendo seus

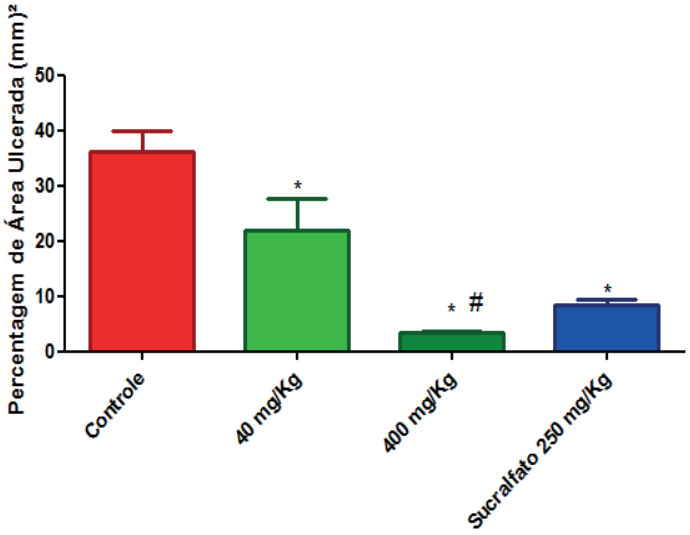

GRÁFICO 1. Citoproteção gástrica por *EHAHS* (v.o). Mucosas gástricas de animais tratados com EHAHS nas doses de 40 e 400 mg/kg foram avaliadas em comparação ao Sucralfato (250 mg/kg) em úlceras induzidas por etanol absoluto 0,5 ml/100 g. O * e # indicam resultados diferentes estatisticamente (ANOVA seguido Dunnett's e Tukey'sTest, $p<0,05$).

valores omitidos na apresentação do gráfico 1. Os resultados se diferiram estaticamente por ANOVA seguido Dunnett's e Tukey's Test (p<0,05).

A verificação macroscópica pode ser confirmada na Figura 1 e onde estão apresentadas as fotografias das ulcerações produzidas pelo indutor etanol.

Análise de cicatrização pelo modelo de indução cirúrgico com ácido acético

A análise do gráfico 2 permitiu observar que o tratamento com EHAHS na dose de 400 mg/kg foi capaz de promover maior cicatrização da ulceras gástrica induzida cirurgicamente por ácido acético a 5% em 56,2% (0,233 ± 0,049), quando

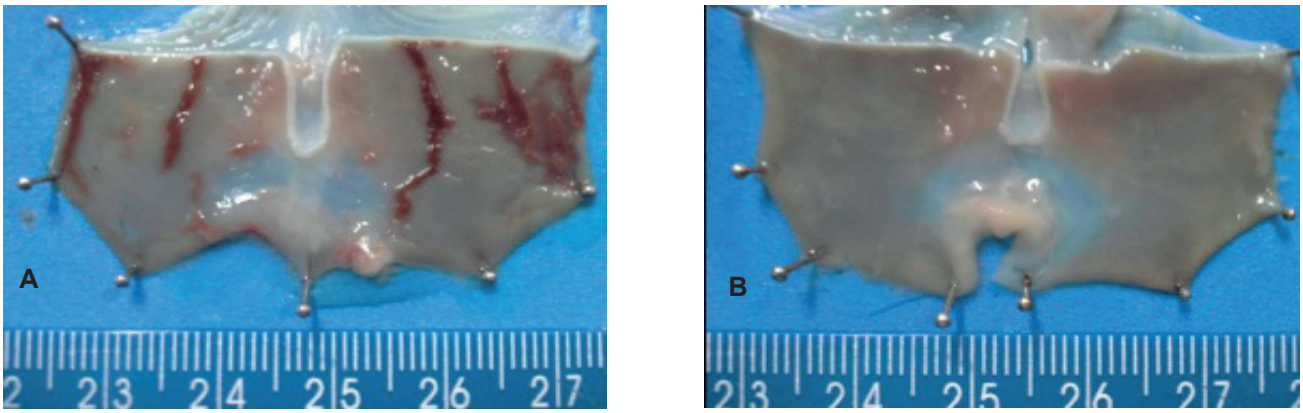

FIGURA 1. Fotografias obtidas das mucosas com delimitação da área lesionada. Área dimensionada das lesões na mucosa controle - A e da área dimensionada na mucosa tratada com *EHAHS* mg/kg em B.

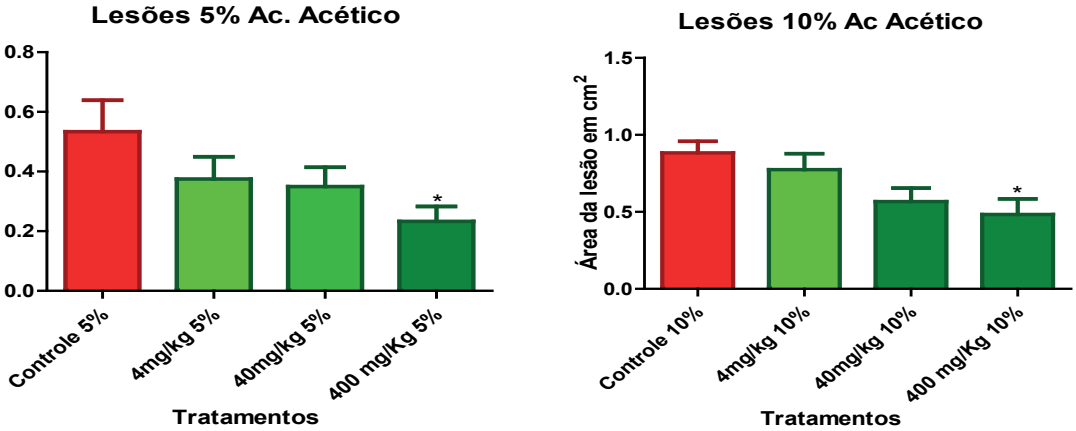

GRÁFICO 2. Efeito gástrico cicatrizante do *EHAHS* (v.o) em úlceras induzidas cirurgicamente com ácido acético. Mucosas gástricas de animais tratados com *EHAHS* nas doses de 4, 40 e 400 mg/kg foram avaliadas. O * indica resultados diferentes estatisticamente (ANOVA seguido pelo Dunnett's Test, p<0,05).

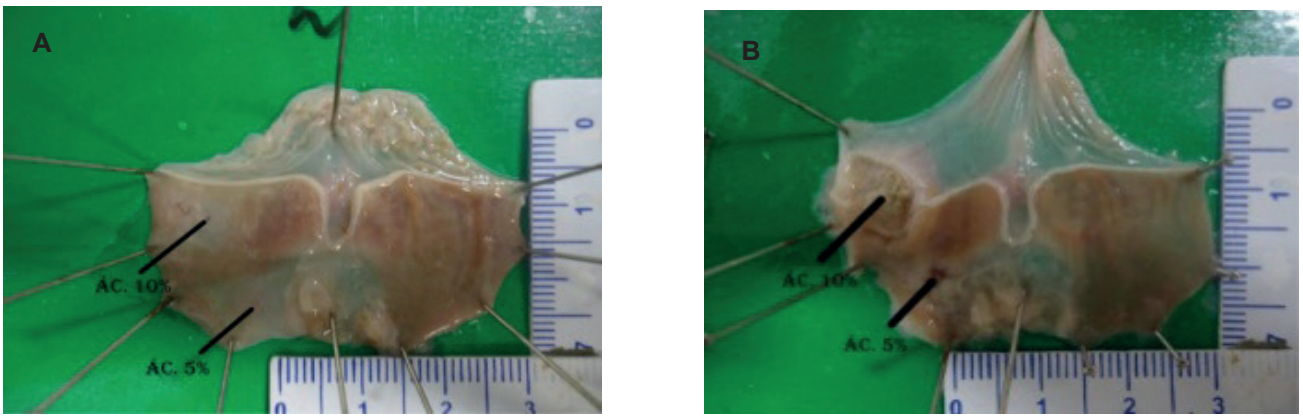

FIGURA 2. Fotografia obtida da mucosa gástrica com delimitação da área lesionada. Área dimensionada da lesão controle (5 e 10%) em (A), Lesão tratada (5 e 10%) em B.

comparado com o grupo controle (0,533 ± 0,105). Já nas ulceras gástricas a 10% o tratamento com 400 mg/kg foi capaz de reduzir a área ulcerada em 45,3% (0,483 ± 0,101) quando comparadas ao controle (0,883 ± 0,074). Os tratamentos com 4 e 40 mg/kg não apresentaram diferença estatística em relação ao controle.

A atividade antioxidante do extrato a partir de 150 µg/ml, 200 µg/ml e 250 µg/ml foi comparada com o controle positivo ácido ascórbico nas mesmas condições (Gráfico 3).

Avaliação de parâmetros toxicológicos

Toxicologia Bioensaio Artemia salina

Quantos aos parâmetros toxicológicos realizamos o Bioensaio com *Artemia salina que* revelou um perfil satisfatório (gráfico 4) sem expressar resultados diferentes entre tratado e controle em 24 e 48 horas.

Os parâmetros como o peso dos animais, o consumo de líquido e de alimentos medidos diariamente durante o todo o período experimental, não apresentaram dados diferentes entre grupo tratado e grupo controle. Também não foi determinado qualquer outro sinal de toxicidade, como a diferenciação na capacidade exploratória de animais tratados e animais controles. A análise macroscópica a partir da ressecção do fígado e dos rins não foram observadas diferenças estatisticamente significativas entre a relação g órgão/Kg de animal e nos parâmetros visuais de normalidade de cada órgão. Com relação aos parâmetros bioquímicos avaliados (glicose (mg/dl), transaminases (Gama; - GT, AST e ALT) e creatinina (mg/dl), não apresentaram resultados estatisticamente diferentes entre o grupo controle e tratado, durante a exposição ao extrato de *Himatanthus sucuuba*. (Tabela 1).

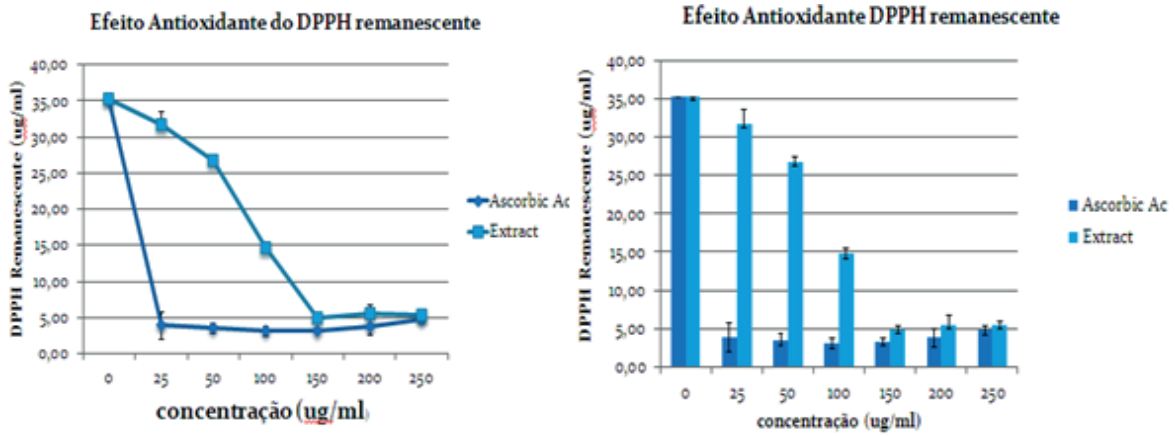

GRÁFICO 3. Potencial Antioxidante do *EHAHS* (v.o) em comparação a atividade do ácido ascórbico por DPPH. Uma curva de concentração de 25, 50, 100, 150, 200, 250 µg/ml do *EHAHS* foi avaliada em comparação as mesmas concentrações de ácido ascórbico, revelaram potencial semelhante entre o extrato e o controle positivo a partir de 150 µg/ml (Test T, p<0,05).

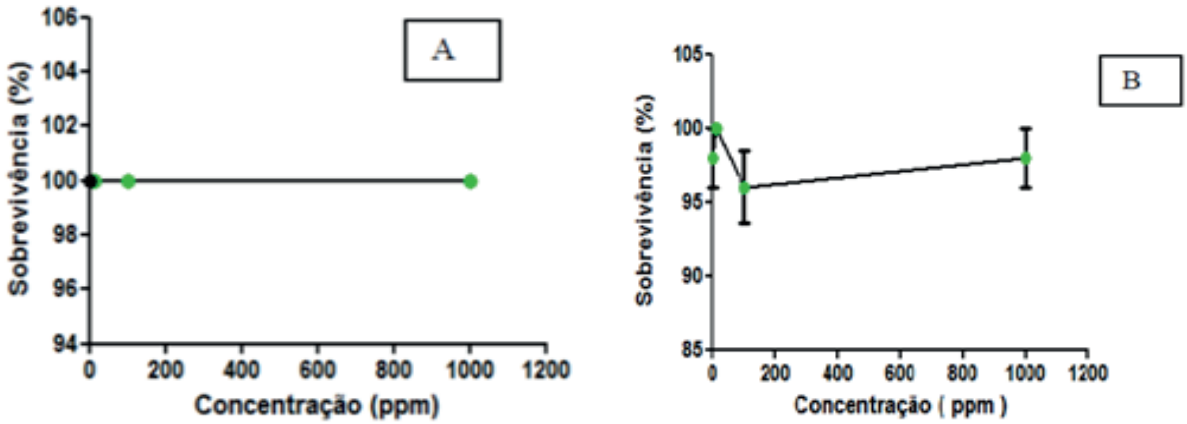

GRÁFICO 4 A e B: Bioensaio de toxicidade para as larvas de *Artemia salina.* Percentual de *Artemia salina* viva nas concentrações de 1, 10, 100 e 1000 ppm de extrato hidroalcoólico de *Himatanthus sucuuba*, após 24 horas de exposição (A) e após 48 horas de exposição (B). Os valores não apresentam diferenças significativas.

TABELA 1. Avaliação de parâmetros bioquímicos*

Parâmetro bioquímico	Controle	Tratado
Glicose (mg/dl)	68 ± 5	70 ± 4
AST (U/l)	103 ± 12	115 ± 8
ALT (U/l)	110 ± 20	125 ± 15
Gama-GT (U/l)	1,8 ± 0,3	1.9 ± 0,2
Creatininamg/dl	1,1 ± 0,2	1,25 ± 0,3

*Os valores não diferem entre si por Test T, p<0,05.

Análise histopatológica do fígado e rim

A avaliação histológica demonstrou que não houve alteração na morfologia dos tecidos de rins e fígado dos animais tratados com *EHAHS* em relação aos controles, exemplificado nas figuras 3 e 4 de acordo com parâmetros descritos por Junqueira & Carneiro (2017).

com destruição de componentes dos tecidos epitelial e conjuntivo, (Milani e Calabro 2001). Essa doença afeta milhões de pessoas em todo o mundo e é considerada uma das principais causas de morbidade e mortalidade, (Ramakrishnam e Salinas 2007). Produtos naturais, em especial as plantas, são de grande relevância na farmacologia, tendo

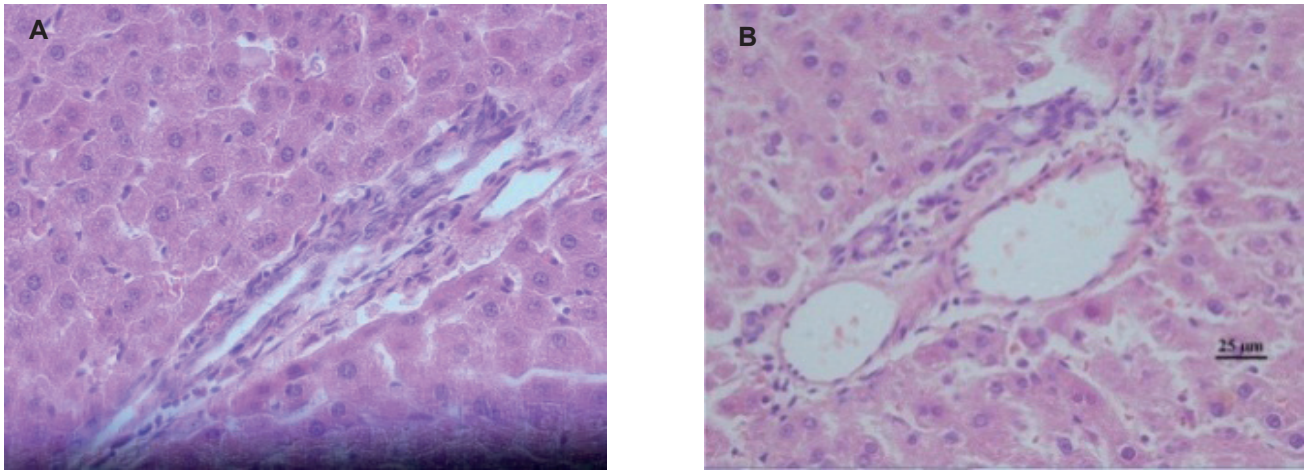

FIGURA 3 A e B. Cortes histológicos de fígado de animais controles e tratados com ***EHAHS***: Microscopia de Cortes histológicos de Fígado controle (A) e tratado em (B) Corados com H&E (40x).

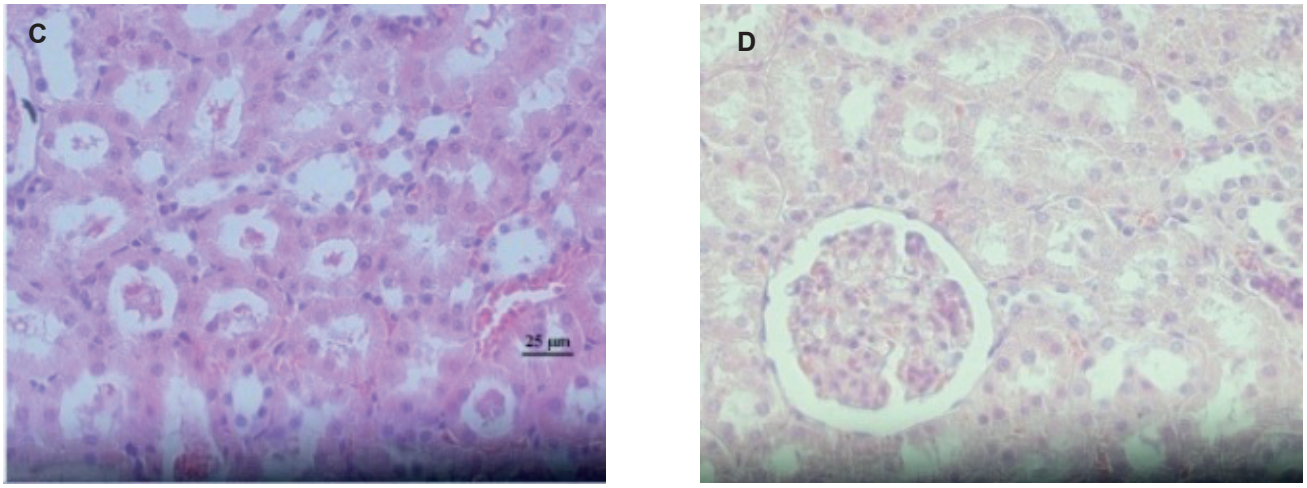

FIGURA 4. Cortes histológicos de rins de ratos Wistar controle e tratado com ***EHAHS***: Análise microscópica de cortes histológicos de rins de animais controle (C) e tratado com (D) Corados com H&E (40x).

em vista sua utilização na medicina tradicional, na forma de chás, tinturas, extratos, bem como, das substâncias ativas isoladas que podem ser utilizadas como protótipos para a obtenção de fármacos, de adjuvantes, ou ainda, para a elaboração de medicamentos fitoterápicos (Simões et al. 2001).

Extratos obtidos de plantas podem fornecer compostos capazes tanto de reduzir a ação de fatores agressores e/ou aumentar a proteção da mucosa gástrica (Borreli & Izzo 2000). Na verificação da atividade ulcerogênica foram aplicados dois modelos experimentais, onde a citoproteção foi avaliada no modelo do etanol absoluto e a cicatrização no modelo cirúrgico por indução com ácido acético. Em ambos os modelos o extrato exibiu atividade pronunciada, revelando propriedades citoprotetora e cicatrizante.

Por ter um grande potencial de indução de lesão gástrica o etanol é uma das principais causas de úlcera na atualidade, acarretando em danos de fatores protetores da mucosa gástrica (Matsuhashi et al. 2007; Rozza et al. 2013). A redução na percentagem de área ulcerada induzida por etanol nos animais tratados foi evidenciada já na dose de 40 mg/kg, no entanto, na dose de 400 mg/kg apresentou efeito superior ao controle positivo – Sucralfato 250 mg/kg (Figura 1). No modelo de indução com etanol ocorre lesões de contato com descontinuidade das barreiras protetoras e desta forma a mucosa fica indefesa à ação hidrolítica e proteolítica do ácido cloridríco e de pepsina, respectivamente (Szabo et al. 1985; Oates e Hakkinen 1988; Alqasoumi et al. 2009). O trato gastrointestinal tem a capacidade de produzir grandes quantidades de espécies reativas de oxigênio (EROS) pelas enzimas oxidases de mucosa como a xantina oxidase, mieloperoxidase (MPO) e NADPH oxidase, encontrada em leucócitos residentes da lâmina própria (Dong & Kaunitz 2006). As lesões gástricas induzidas neste modelo promovem rompimento do epitélio da mucosa, esfoliação celular e infiltração de células inflamatórias que podem acarretar em ulcerações da mucosa gástrica causadas por estresse oxidativo provocado pelas espécies reativas de oxigênio (Eros) (Kountouras et al. 2001). Consequentemente ocorre a produção excessiva de radicais livres que agride constituintes celulares essenciais como ácidos nucléicos, proteínas e lipídeos (La casa et al. 2000). Paralelamente o etanol está envolvido também na formação de radicais livres, aumentando a produção de ânions superóxido e radicais hidroxila e a peroxidação lipidica na mucosa gastrica (Repetto & Liesuy 2002). O extrato de *EHAHS* apresentou significativa atividade antioxidante no ensaio de oxidação do DPPH, que pode estar diretamente associada a citoproteção exibida (Gráfico 3).

A relação entre gastroproteção e produtos de origem natural é muito difundida e os derivados da natureza têm sido objetivo de estudo na incessante busca de substâncias com efeito terapêutico protetor, menores custos e menos efeitos colaterais, (Rodrigues et al. 2012; Lima et al. 1996). O Gênero *Himatanthus* tem revelado fitoquímica corroborativa com efeitos citoprotetores e cicatrizantes (Rattmann et al. 2005). Baggio et al, (2005) descreveu que os alcaloides indólicos de *H. lancifolius* foram capazes de alterar a resposta do musculo liso vascular, bem como apresentam propriedades gastrotetoras através de vários mecanismos. Já Leite e colaboradores (2009) demonstraram o efeito gatroprotetor do látex de *H. drasticus* proviniente da Chapada do Araripe (Ceará, Brasil) no modelo de lesão gástrica induzida por etanol.

Na avaliação da cicatrização o extrato na dose 400 mg/kg demonstrou potencial no processo cicatricial, revelando ao final do experimento lesões de dimensões menores quando comparadas ao grupo controle. A preferência por este ensaio se deve ao mecanismo geral de formação da lesão, com vários fatores envolvidos na formação das ulceras, além de ser um método de média duração e adequada visibilidade lesões grandes e de fácil medição. Neste caso a atividade antioxidante revelada pelo extrato também pode ser intimamente associada à atividade cicatrizante apresentada, sendo que não se pode excluir o envolvimento de outros mecanismos associados. Estudos farmacológicos com *Himatanthus sucuuba* demonstraram inicialmente efeito cicatrizante cutâneo e que por sua ação tópica apresentava baixa toxicidade (Villegas et al. 1997).

Os resultados obtidos estão de acordo com dados encontrados na literatura para espécies diferentes mais pertencentes ao mesmo gênero, Souza (2015) demonstrou que a pomada contendo fração proteica do látex de *Himatanthus drasticus* - HdLP 2,0% apresentou atividade cicatrizante em feridas cutâneas excisionais em camundongos. É importante ressaltar que a literatura relata a presença de triterpeno em *Himatanthus sucuuba* com atividade anti-inflamatória, (Miranda et al. 2000), alguns iridoides também testados para esta mesma atividade, demonstra uma classe de substâncias bastante ativa contra a inflamação. Dados estes que podem contribuir no processo de cicatrização.

No que diz respeito à avaliação toxicológica, o bioensaio da *Artemia salina* permitiu analisar os efeitos do extrato sobre as espécies durante uma curta fase da vida, avaliando a sobrevivência após um período de 24 até 96 horas de exposição. Este bioindicador é utilizado em testes de toxicidade aguda devido à sua capacidade para formar cistos dormentes, sua praticidade de manuseio e cultivo,

por ser um método rápido e barato, além de ser um bioindicador capaz em uma avaliação toxicológica pré-clínica (Carvalho et al. 2009). Os resultados apresentam um perfil de segurança satisfatório uma vez que não expressam diferenças entre *artemias* controles e expostas ao extrato. A literatura apresenta a descrição de ensaios relacionados a uma das espécies da família da *Himatanthus*, demonstrando que a *Himatanthus articulatus* mostra baixa toxicidade, assim como não exerce nenhum efeito genotóxico, (Bagatini 2004).

≤As dosagens sorológicas bioquímicas não revelaram resultados diferentes do controle e estão de acordo com trabalhos apresentados para *Himatanthus articulatus* onde se observou baixa toxicidade oral aguda e subaguda da espécie, constatando que a concentração elevada do extrato utilizada não apresentou citotoxicidade, não sendo observada nenhuma alteração hipocrática ou morte durante o experimento. Na avaliação da toxicidade subaguda desenvolvida por Vilhena (2012) para o gênero articulatus também não foram observadas alterações hematológicas, bioquímicas ou histopatológicas significativas. Este perfil é análogo para o extrato metabólico das folhas de *Himatanthus araticus* (Sousa et al. 2010; Villegas et al. 1997). Esta mesma espécie apresentou boa tolerância em ensaio de toxicidade aguda em camundongos, (Fernandes et al. 2004; Sousa et al. 2010). Os resultados obtidos aliados ao já descritos sugerem que existe uma boa margem de segurança para o emprego de *Himatanthus sucuuba* nas indicações da medicina popular, pelo menos no que diz respeito ao seu uso não crônico.

CONCLUSÃO

Os resultados observados no estudo com *EHAHS* apontam como protetor e cicatrizante de lesões gástricas induzidas pelo etanol absoluto e ácido acético glacial, sendo capaz de reduzir significativamente a área de ulceração. A atividade antioxidante do extrato no modelo DPPH nos permitiu sugerir um dos possíveis mecanismos de ação relacionados. No que diz respeito às análises toxicológicas, foi possível demonstrar a ausência de toxicidade expressiva no bioensaio da *Artemia salina*. A ausência de alterações morfológicas observada pela análise histológica de cortes de fígado e de rim corrobora os resultados bioquímicos obtidos, sugerindo segurança associada ao uso etnofarmacológico, quanto a este aspecto. Estes resultados indicam um perfil promissor para a utilização deste extrato em condições subaguda. A continuidade de estudos que possam revelar maiores informações associadas ao uso subcrônico e crônico devem ser efetuados.

CONFLITO DE INTERESSES

Não há conflito de interesses.

AGRADECIMENTOS

Somos gratos a FAPESPA (Fundação Amazônia de Amparo a Estudos e Pesquisas), por incentivo a pesquisa.

REFERÊNCIAS

ALQASOUMI S, AL-SOHAIBANI M, AL-HOWIRINY T, MOHAMMED AY, RAFATULLAH S (2009) Rocket “Erucasatina”: A salad herb with potential gastric anti-ulcer activity. World J gastroenterol. https://dx.doi.org/10.3748%2Fwjg.15.1958

BACHA WJ, WOOD LM, BACHA LM (1990) Color atlas of veterinary Histology. 3ª Ed. Philadelphia: Lea Febiger. 269p.

BAGATINI M D, SILVA ACF, TEDESCO SB (2004) Uso do sistema teste de *Allium cepa* como bioindicador de genotoxicidade de infusões de plantas medicinais. Rev Bras Farmacogn. https://doi.org/10.1590/S0102-695X2007000300019

BORRELI F, IZZO, AA (2000) The plant Kingdom as a source of antiilcer remedies. Phytother Res. https://doi.org/10.1002/1099-1573(200012)14:8%3C581::aid-ptr776%3E3.0.co;2-s

BAGGIO CH, OTOFUJI GM, SOUZA WM, SANTOS CAM, TORRES LMB, MARQUES LR, ANDRADE MC, VELA SM (2005) Gastroprotective mechanisms of indole alkaloids from *Himatanthus lancifolius*. Planta Med 733-738. New York. Georg thieme verlarg. acesso em: 22 Jan 2017.

CARVALHO C, MATTA S, MELO F, ANDRADE D, CARVALHO L, NASCIMENTO P, SILVA M, ROSA M (2009) Cipó-cravo (*Tynnanthus tasciculatus Miers – Bignoniaceae*): estudo fitoquímico e toxicológico envolvendo *artemia salina*, 6, 51-57. Viçosa: Rev Eletr Farm. (ufg.br). Acessado em 5 out 2016.

DONG MH, KAUNITZ JD (2006) Gastroduodenal mucosal defense. Curr Opin Gastroenterol. https://doi.org/10.1097/01.mog.0000245540.87784.75

CORRÊA MP (1975) Dicionário das plantas úteis do Brasil e das exóticas cultivadas. 6.ed. Brasília: Rio de Janeiro. 777p.

FAKHRUDIN N, WALTENBERGER B, CABARAVDIC M, ATANASOV AG, MALAINER C, SCHACHNER D, HEISS EH, LIU R, NOHA SM, GRZYWACZ AM, MIHALY-BISON J, AWAD EM, SCHUSTER D, BREUSS JM, ROLLINGER JM, BOCHKOV V, STUPPNER H, DIRSCH VM. (2014) Identification of plumericin as a potent new inhibitor of the NF-B pathway with anti-inflammatory activity in vitro and *in vivo*. Br J Pharmacol. https://doi.org/10.1111/bph.12558

FERNANDES LH, SENO MCZ, AMARANTE AFT, SOUZA H, BELLUZZO CEC (2004) Efeito do pastejo rotacionado e alternado com bovinos adultos no controle da verminose em ovelhas. Arq Bras Med Vet Zootec. https://doi.org/10.1590/S0102-09352004000600006

HOOGERWERF WA, PASRICHA PJ (2003) Agentes

usados para o controle da acidez gástrica e no tratamento de úlceras pépticas e da doença do refluxo gastresofágico. In: Hardman JG e Limbird LE. Goodman & Gilman as bases farmacológicas da terapêutica. 10.ed. Rio de Janeiro: McGraw-Hill, 81-757.

JUNQUEIRA LCU & CARNEIRO J (2017) Histologia básica. 13.ed. Rio de Janeiro: Guanabara Koogan. 538p.

KOUNTOURAS J, CHATZOPOULOS D, ZAVOS C (2001) Reative oxygen metabolites and upper gastrointestinal diseases. J Gastroenterol Hepatol 48(39):743-751.

LAINE L, WEINESTEIN WM (1988) Histology of alcoholic hemorrhagic gastristis: a prospective evaluation. Gastroenterology. https://doi.org/10.1016/0016-5085(88)90661-0

LA CASA C, VILLEGAS I, ALACRÓN L, MOTILVA V, CALERO MJM (2000) Evidence for protective and antioxidant properties of rutin, a natural flavone, against ethanol induced gastric lesions. Braz J Biol. http://dx.doi.org/10.1016/S0378-8741(99)00174-9

LEITE GD, PENA AS, DA SILVA GQ, COLARES AV, GALVÃO FFR, COSTA JGM, CARDOSO ALH, CAMPOS AR (2009) Gastroprotective effect of medicinal plants from Chapada do Araripe, Brasil. J Young Pharm. https://doi.org/10.4103/0975-1483.51881

LIMA MA, SILVEIRA ER, MARQUES MS, SANTOS RH, GAMBARDELA MT (1996) Biologically active favonoids and terpenopids from *Egletes viscosa*. Phytochemistry. https://doi.org/10.1016/0031-9422(95)00473-4

MABBERLEY DJ (1997) The Plant-Book: a portable dictionary of the vascular plants. 2.ed. United Kingdom: Camb University Press. 858p.

MALFERTEINER P, CHAN FKL, MCCOLL KEL (2009) Reptic ulcer disease. Lancet. https://doi.org/10.1016/s0140-6736(09)60938-7

MATSUHASHI T, OTAKA M, ODASHIMA M, JIN M, KOMATSU K, WADA I, HORIKAWA Y, OHBA R, OYAKE J, HATAKEYAMA N, WATANABE S (2007)Protective effect of a novel rice extract against ethanol-induced gastric mucosal injury in rat. Dig Dis Sci. https://doi.org/10.1007/s10620-006-9571-9

MELLO VJ, GOMES MTR, LEMOS FO, DELFINO JL, ANDRADE SP, LOPES MTP, SALAS CE (2008*)* The gastric ulcer protective and healing role of cysteine proteinases from *Carica candamarcencis*. Phytomedicine. https://doi.org/10.1016/j.phymed.2007.06.004

MEYER BN, FERRIGNI N R, PUTNAM J E, JACOBSEL B N, NICHOLS D E, MCLAUGHLIN J L (1982) A convenient general bioassay for active plant constituents. Planta Med. https://doi.org/10.1055/s-2007-971236

MILANI S, CALABRO A (2001) Role of growth factors and their receptors in gastric ulcer healing. Microsc Res Tech. https://doi.org/10.1002/jemt.1104

MIRANDA AL, SILVA JR, REZENDE CM, NEVES J S, PARRINI S C, PINHEIRO M L, CORDEIRO M C, TAMBORINI E, PINTO A C (2000) Anti-inflammatory and analgesic activities of the latex containing triterpenes from *Himatanthus sucuuba*. Planta Med. https://doi.org/10.1055/s-2000-8572

MORAES TM , KUSHIMA H, MOLEIRO FC, SANTOS RC, ROCHA LRM, MARQUES MO, VILEGAS W, LIMA CAH (2009) Effects of limonene and essential oil from Citrus aurantium on gastric mucosa: Role of prostaglandins and gastric mucus secretion. Chem Biol Interact. https://doi.org/10.1016/j.cbi.2009.04.006

OATES PJ, HAKKINEN JP (1988) Studies on the mechanism of Ethanol-Induced gastric damage in rats. Gastroenterology. https://doi.org/10.1016/0016-5085(88)90604-X

SILVA RAD (1929) Farmacopeia Brasileira. 5.ed. São Paulo: Comp Ed Nacional. 385p.

PLUMEL MM (1991) Le genre *Himatanthus* (Apocynaceae). Revisión taxonomique. Boletim do Herbarium Bradeanu, 5, p. 1-20. Rio de Janeiro: International Plant Names index. Disponível em: https://www.ipni.org/ . Acesso em: 25 dez 2016.

RAMAKRISHNAN K, SALINAS RC (2007) Peptic ulcer disease. Am Fam Physician. https://doi.org/10.1016/j.pop.2011.05.001

RATTMANN YD, TERLUK MR, SOUZA WM SANTOS, BIAVATTI MW, TORRES LB, VELA SM, RIECK L, SANTOS JES, MARQUES MCA (2005) Effects of alkaloids of *Himatanthus lancifolius* (Muell. Arg) Woodson, Apocynaceae, on smooth responsiveness. J Ethnopharmacol. https://doi.org/10.1016/j.jep.2005.02.041

REPETTO MG, LIESUY SF (2002) Antioxidante properties of natural componads used in popular medicine for gatric ulcers. Braz J Med Biol Res. https://doi.org/10.1590/S0100-879X2002000500003

RODRIGUES PA, MORAES SM, SOUZA CM, MAGALHÃES DI V, VIEIRA ÍGP, ANDRADE GM, RAO VS, SANTOS FA. (2012) Gastroprotective effect of *Byrsonima sericea* DC. leaf extract against ethnol-induced gastric injury and its possible mechanisms of action. Biol Sci. https://doi.org/10.1590/S0001-37652012000100011

ROBERT A (2015) Cytoprotection by prostaglandins: Modulação da resposta inflamatória e aceleração da cicatrização de feridas cutâneas experimentais pelas proteínas isoladas do látex de *Himatanthus drasticus* Mart. (Plumel). 2015. 761p. Dissertação (Mestrado) – Universidade Federal do Ceará, Ceará. Fortaleza.

ROZZA AL, LIMA CAH, TAKAHIRA RK, PADOVANI CR, PELLIZZON CH (2013) Effect of menthol in experimentally induced ulcers: pathways of gastroprotection. Chem Biol Interact. https://doi.org/10.1016/j.cbi.2013.10.003

SOUSA EL, GRANGEIRO ARS, BASTOS IVGA, RODRIGUES GCR, SILVA MJ, ANJOS FBR, CICERO IAS, SOUSA EL (2010) Antitumor activity of leaves of *Himatanthus drasticus* (mart) Plumel-pocynaceae (janaguba) in the treatment of sarcoma 180 tumor. Braz. J Pharmac Sci. https://doi.org/10.1016/j.cbi.2013.10.003

SOUZA WM, BREHMER F, NAKAO LS, STINGHEN AEM, SANTOS CAM (2007) Ação da uleína sobre a produção de óxido nítirico em células RAEC e B16F10. Rev Bras Farmacogn. https://doi.org/10.1590/S0102-695X2007000200010

SIMŐES CMO, SCHENKEL EP, GOSMANN G, MELLO JCP, MENTZ LA, PETROVICK PR (2001) Farmacognosia: da planta ao medicamento. 3.ed. Porto Alegre: UFRGS. 833p.

SZABO S, TRIER JS, BROWN A SCHNOOR J (1985) Early vascular injury increased vascular permeability gastric mucosa injury caused by in rat. Gastroenterol.

https://doi.org/10.1016/s0016-5085(85)80176-1

TSUKIMI Y, OKABE S (1994). Validity of kissing gastric ulcers induced in rats for screening of antiulcer drugs. J Gastroenterol Hepatol. https://doi.org/10.1254/jjp.68.103

VILHENA TC (2012) Avaliação da toxicidade dos efeitos de extrato etanólico seco das cascas de *Himatanthus articulatus* (Vahl) Woodson (Apocynaceae): alterações oxidativas na malária experimental *in vivo*. 2012. 139p. Dissertação de Mestrado. PPGCF-UFPA. Universidade Federal do Pará, Belém, Brasil.

VILLEGAS LF, FERNÁNDEZI D, MALDONATO, ZAVALETA A, VAISBERG AJ, HAMMOND GB (1997) Evaluation of the wound- healing activity of selected traditional medicinal plants from Perú. J Ethnopharmacol. https://doi.org/10.1016/s0378-8741(96)01500-0

VILEGAS JHY, HACHICH EM, GARCIA M, BRASILEIRO A, CARNEIRO MAG, CAMPOS VLB (1992) Antifungal compounds from Apocynacea species. Latameric Quím. https://doi.org/10.1002/PTR.2650080411

WOOD CA, LEE K, VAISBERG AJ, KINGSTON DG, NETO CC, HAMMOND GB (2001) A bioactive spirolactone iridoid and triterpenoids from *Himatanthus sucuuba.* Chem Pharm Bull. https://doi.org/10.1248/cpb.49.1477

WOODSON RE (1938). Studies in the Apocynaceae. VII an evaluation of the genera *Plumeria* L. and *Himatanthus* Willd. St. Louis. https://doi.org/10.2307/2394479.